UEBER DIE

RESECTIO TIBIO-CALCANEA

NACH BRUNS

INAUGURAL-DISSERTATION

ZUR ERLANGUNG DER DOKTORWÜRDE

IN DER

MEDIZIN, CHIRURGIE UND GEBURTSHILFE

UNTER DEM PRÆSIDIUM VON

DR. P. VON BRUNS

O Ö. PROF. DER CHIRURGIE UND VORSTAND DER CHIRURG. KLINIK IN TÜBINGEN

DER MEDIZINISCHEN FAKULTÄT ZU TÜBINGEN

VORGELEGT VON

WALTHER ROTH

APPROB. ARZT AUS STUTTGART

TÜBINGEN, 1898.

H. LAUPP'SCHE BUCHHANDLUNG

UEBER DIE

RESECTIO TIBIO-CALCANEA

NACH BRUNS

INAUGURAL-DISSERTATION

ZUR ERLANGUNG DER DOKTORWÜRDE

IN DER

MEDIZIN, CHIRURGIE UND GEBURTSHILFE

UNTER DEM PRÆSIDIUM VON

Dr. P. von BRUNS

O. Ö. PROF. DER CHIRURGIE UND VORSTAND DER CHIRURG. KLINIK IN TÜBINGEN

DER MEDIZINISCHEN FAKULTÄT ZU TÜBINGEN

VORGELEGT VON

WALTHER ROTH

APPROB. ARZT AUS STUTTGART

ACAD.
LUGD. BAT.
BIBL.

TÜBINGEN, 1898.

H. LAUPP'SCHE BUCHHANDLUNG

Meinem hochverehrten Vater

Medicinalrat Dr. von Roth

in Dankbarkeit

gewidmet.

Digitized by the Internet Archive
in 2026

https://archive.org/details/IA41552309_0177

Sonderabzug aus **Beiträge zur klinischen Chirurgie.** XXI. Band. III. Heft.

Ueber die Resectio tibio-calcanea nach Bruns.

Von

Dr. **Walther Roth.**

(Mit 8 Abbildungen).

Die ausgezeichneten Resultate der Resectio tibio-calcanea nach Bruns hat im Jahre 1894 Küttner[1]) auf Grund von 7 Fällen aus der Tübinger Klinik mitgeteilt. Die Fälle haben sich in den letzten Jahren auf 16 im Ganzen vermehrt und die Indikationen der Operation insofern eine Erweiterung erfahren, als die Methode ausser in 14 Fällen von ausgedehnter Tuberkulose im Bereich des Fussgelenks und der Fusswurzel auch in 2 Fällen von schlecht geheilten Brüchen der Malleolen und des Tarsus in Anwendung kam.

Unter den ausgedehnten Fussresektionen haben sich aus der grossen Menge von Modifikationen namentlich 4 Verfahren als typisch herausgebildet. Sie haben den Zweck, ausgedehntere Gebiete aus dem Skelett des Fusses auszuscheiden, aber den Rest noch als Fuss, sei es als Sohlenfuss (Tarsectomia posterior), sei es als Spitz-

1) Diese Beiträge. Bd. XI.

fuss (Wladimirow-Mikulicz'sche osteoplastische Resektion) zu benützen.

Unter „Tarsectomia posterior" fasst König folgende 3 Methoden zusammen:

1. Das Ollier'sche Verfahren, das mit der Exstirpation des Fersenbeins beginnt. Ein senkrechter Schnitt verläuft oberhalb und nach hinten von der Knochenspitze beginnend am Rande der Achillessehne zur Tuberositas calcanei; ein horizontaler von dem Ende des ersten nach der Tuberositas am äusseren Rand des Calcaneus. Der ganze Calcaneus wird subperiostal entfernt, der Talus herausgenommen und die kranken Teile eliminiert. Wichtig ist, dass die Knöchel erhalten bleiben. Das Schiffbein schiebt sich in die Klammer zwischen die Spangen des Unterschenkel-Gelenkes. Der Fuss wird kürzer aber fest.

2. Die zweite Methode stammt von Bogdanik. Er führt von der einen Knöchelspitze nach der anderen (mit Schonung der Sehnen) einen Schnitt, welcher nach hinten über die Ferse (Tuberositas posterior) verläuft. In der Richtung dieses Schnittes durchsägt er das Fersenbein, das kräftig in der Sägelinie auseinandergezogen werden muss. Der Talus lässt sich von unten mit Messer und Schere entfernen. An den durchsägten Fersenbeinstücken sind leicht Entfernung von erkrankten Teilen, subperiostale Exstirpation eines oder des anderen Teils oder beider auszuführen. Lässt man das Fersenbein ganz oder zum Teil, so näht man die beiden Hälften wieder zusammen.

3. Von der dritten Methode, der Resectio tibio-calcanea nach Bruns, sagt König folgendes: „Schliesslich würden wir noch eine Methode für diese Zwecke empfehlen, welche Bruns geübt hat. Er führt einen queren Schnitt in das Fussgelenk, exstirpiert den Talus, sägt die Knöchel ab, trägt dann ein horizontales Stück des Fersenbeins, welches beliebig zu vertiefen wäre, je nach der Krankheit ab und nagelt das Fersenbein mit dem abgesägten Unterschenkel zusammen."

Die Bruns'sche Operation wird mit einem vorderen Bogenschnitt begonnen, welcher sich dadurch vom Hueter'schen Schnitt unterscheidet, dass er von seiner Basis an den Malleolen aus weit nach vorne bis in die Gegend des Lisfranc'schen Gelenkes reicht. Wird der Schnitt bis auf den Knochen vertieft und der Lappen samt den Weichteilen des Fussrückens zurückpräpariert, so hat man einen freien Ueberblick über das ganze Gebiet des Tarsus, wie er bei keiner anderen Schnittführung erreicht

wird. Diese Schnittführung ist insoferne von besonderer Wichtigkeit, als die Caries am Fussskelett eine entschiedene Neigung hat, sich an verschiedenen Stellen zu gleicher Zeit zu lokalisieren, ein Umstand, welcher eine der Ursachen darstellt, weshalb die Tuberkulose hier nach Operationen so überaus häufig recidiviert. Bei dem vorderen Lappenschnitt, welcher als der normale für die Resectio tibio-calcanea anzusehen ist, fallen ferner die Bedenken gegen die Hueter'sche Durchschneidung der Sehnen und Nerven weg, da sie viel weiter nach vorne erfolgt und daher auch keine exakte Wiedervereinigung derselben durch die Naht verlangt. Die Sehnen verwachsen fest in der Narbe, der Vorfuss bleibt somit ihrer Einwirkung unterworfen und die Elasticität des Ganges erleidet keine Einbusse.

Auch Bardenheuer hat den dorsalen Lappenschnitt für die Querexcision der Fusswurzelknochen empfohlen und durch zahlreiche Beobachtungen den Beweis geliefert, dass die Durchschneidung der Sehnen und Nerven hiebei keinen Nachteil bringt und daher die Wiedervereinigung durch die Naht überflüssig ist. Heidenhain meint, „dass bei häufigerer Verwendung des Lappenschnittes sich aus den grossen atypischen Fuss-Resektionen Kappeler's drei trotz Atypie des Vorgehens im einzelnen doch ziemlich typische Operationen oder Operationsgruppen entwickeln könnten. Das wäre zunächst die Bardenheuer'sche Querexcision der vorderen Fusswurzel bei den auf diese Gegend leidlich begrenzten Tuberkulosen: es fallen fort die 5 kleinen vorderen Tarsal-Knochen und unter Umständen die mit erkrankten Basen der Metatarsalia und die vorderen Enden von Talus und Calcaneus. Die zweite wäre eine Sprunggelenks-Resektion mit oder ohne Talusexstirpation, mit oder ohne Absägung der Malleolen, unter Umständen verbunden mit einer Resektion an dem so häufig erkrankten Calcaneus, Naviculare, Cuboides. In diese Gruppe gehört die Resectio tibio-calcanea mit Nagelung des Calcaneus an den Unterschenkel, welche Bruns so warm empfahl, die auch in einem unserer Fälle einen so vortrefflichen Erfolg gehabt hat. Die dritte wäre die von Kümmell beschriebene und auch sonst schon ausgeführte osteoplastische Resektion der Fusswurzel. Ausschaltung des ganzen Tarsus oder seines grössten Teils bei den schwersten und verbreitetsten Tuberkulosen und Anheftung des Metatarsus, unter Umständen mit den Resten der vordersten kleinen Tarsalknochen-Reihe, an den Unterschenkel."

Der vordere Bogenschnitt wurde in den später mitgeteilten Fällen 10mal (in Fall 3, 6, 7, 8, 9, 10, 12, 14, 15, 16) angewandt,

und jedesmal findet sich in den Krankengeschichten bemerkt, dass der Ueberblick über das Operations-Gebiet ein ganz ausgezeichneter gewesen sei.

Nach dem Zurückklappen des Hautlappens wird das Fussgelenk quer eröffnet, der Talus exstirpiert, die Gelenkfläche der Unterschenkelknochen und die obere Fläche des Calcaneus horizontal mit Säge oder breitem Meissel abgetragen, und nun werden die beiden Knochenwundflächen mittels eines von der Ferse her eingeschlagenen Nagels auf einander fixiert. Die Weichteile werden bis auf die hinteren Wundwinkel, in welche Drains einzulegen sind, durch die Naht vereinigt. Fungöse Massen an der Innenfläehe des Hautlappens und im übrigen Operationsterrain, sowie cariöse Herde in anderen Fusswurzelknochen und -Gelenken können natürlich durch Evidement oder Exstirpation mit Leichtigkeit entfernt werden.

In 3 Fällen (1, 5 und 16) wurde anstatt des vorderen Lappenschnitts ein hinterer Querschnitt angewandt, welcher nur dann den Vorzug verdient, wenn eine ausgedehnte Weichteil-Tuberkulose im Gebiet hinter den Malleolen vorhanden ist. „Der Querschnitt (bei Bauchlage des Patienten) verbindet in einem nach abwärts konvexen Bogen die Spitze der beiden Knöchel und dringt gleich durch die Achillessehne bis in das Sprunggelenk, das von hinten eröffnet wird. Nun wird der Talus exstirpiert, hierauf die Malleolen samt der Gelenkfläche der Tibia, ebenso wie die obere Gelenkfläche des Calcaneus horizontal abgesägt. Der Fuss hängt dann nur an einer 3—4 Finger breiten Weichteilbrücke des Fussrückens. Schliesslich Zusammennagelung der Sägefläche und Vereinigung der Achillessehne und des Hautschnittes durch die Naht."

Endlich in 6 Fällen (Nr. 2, 3, 11, 13, 14 und 16) wurden zwei seitliche Längsschnitte benützt, die jedoch wegen des weniger freien Zugangs nicht so geeignet sind, namentlich wenn eine ausgedehntere Weichteil-Tuberkulose des Fussrückens besteht. Sie kamen in Fall 2, 13 und 14 nur deshalb zur Anwendung, weil ursprünglich die Fussgelenksresektion nach König geplant war und erst wegen der grossen Ausdehnung des Prozesses in die Resectio tibio-calcanea übergegangen werden musste. Aehnlich im 4. Fall, wo früher die Fussgelenks-Resektion voraufgegangen war und nun die alten Resektionsschnitte wieder geöffnet wurden.

Die Bruns'sche Operation schliesst sich der Pirogoff'schen Fussamputation an insofern, als in beiden Fällen die Sägefläche des Calcaneus auf die der Unterschenkelknochen aufgenagelt

wird, mit dem Unterschiede jedoch, dass bei der Resectio tibio-calcanea der gesunde Vorfuss erhalten bleibt, der bei der Pirogoff'schen Operation geopfert wird. Die Bruns'sche Operation zählt also nicht zu den Amputationen, sondern zu den Resektionen des Fussgelenkes. —

Als Indikationen für die Bruns'sche Operation gelten, wie schon oben erwähnt, ausgedehnte Tuberkulose im Bereich des Fussgelenks und der Fusswurzel und schlecht geheilte Knöchelbrüche. Bei welch ausgedehnter Tuberkulose im Bereich des Fussgelenks und der Fusswurzel nach der Resectio tibio-calcanea vollständige Heilung eintritt, zeigt Fall 13. Neben einem enormen Weichteilfungus in der Gegend der Malleolen fand sich das Tibio-fibular-, das Talo-crural-, das Talo-calcaneus- und Talo-navicular-Gelenk erkrankt. Und doch konnten alle erkrankten Teile eliminiert werden. Es ist natürlich nicht notwendig, dass die Resectio tibio-calcanea nur dann ausgeführt wird, wenn alle die eben genannten Lokalisationen des kariösen Prozesses zusammenkommen.

Im ersten und vierten der 16 Fälle, von denen die Krankengeschichten ausführlich mitgeteilt werden sollen, war der Calcaneus, im zweiten die untere Epiphyse der Unterschenkelknochen intakt, im dritten beschränkte sich das Leiden auf den Talus, die unteren Enden von Tibia und Fibula und das Talo-crural-Gelenk, im Fall 5 war der Talus, die oberen Schichten des Calcaneus und das Talo-calcaneus-Gelenk ergriffen, bei der sechsten Patientin bestand eine Caries des Talus und ein Fungus des Talo-crural- und Tibio-fibular-Gelenkes, im siebenten Fall betraf der Prozess das Talo-crural-, das Talo-navicular-Gelenk und das Os naviculare. Im Fall 9 war ergriffen das Chopart'sche, das Talo-navicular-, das Talo-crural-Gelenk; im Fall 11 der Talus, das Tibio-fibular-Gelenk, im Fall 12 der Talus, die Keilbeine, Cuboideum und Naviculare, die Basis des Metatarsus I und das Chopart'sche Gelenk; im Falle 14 das Tibio-fibular-, Talo-crural- und Talo-calcaneus-Gelenk; im Fall 15 der Talus, Malleolus internus und das Talo-navicular-Gelenk; im Fall 16 die Unterschenkelknochen, Calcaneus, Talus und Naviculare.

Was nun die schlecht geheilten Knöchelbrüche anlangt, so ist die Bruns'sche Operation für die schweren Fälle zu reservieren, in denen die Osteotomie nicht ausreicht, also namentlich für die mit Frakturen und Luxationen des Fusses komplicierten Fälle.

In den beiden Fällen von schlecht geheilten Malleolen-Frakturen, welche in der Bruns'schen Klinik nach dieser Methode operiert wurden, handelte es sich einmal (Fall 8) um feste Verwachsung der Malleolen mit dem Talus und den angrenzenden Tarsal-Knochen, so dass von einer Gelenklinie nichts zu erkennen war und der Fuss in sehr starker Equino-varus-Stellung sich befand. In dem anderen Falle (10) fand sich eine veraltete Malleolen-Fraktur mit Luxation des Fusses nach hinten. Bei diesen beiden Fällen gelang die Reposition, nachdem noch die stark gespannte Achillessehne tenotomiert war, leicht und vollkommen. Der Erfolg war, was die später folgenden Kranken-Geschichten und Abbildungen beweisen, ein sehr guter, sowohl was die Funktion, als auch was die Form des Fusses anlangt.

Die Bruns'sche Resektion eignet sich also 1) für alle die Fälle, in denen bei gesundem Vorfuss eine für die einfache Fussgelenks-Resektion allzu ausgedehnte Erkrankung vorhanden ist, indem das Gelenk-Ende der Unterschenkelknochen, der Talus und ein Teil des Calcaneus zugleich betroffen sein kann. Und 2) für die schwereren Fälle von schlecht geheilten Malleolen-Frakturen, bei denen die Osteotomie nicht ausreicht.

Damit wären die Indikationen der Resectio tibio-calcanea genau präcisiert, und es bliebe noch zu zeigen, wie oft diese Indikationen erfüllt sind, deren Häufigkeit schon daraus hervorgeht, dass in der Tübinger Klinik in dem Zeitraum von 7 Jahren 16mal Gelegenheit sich fand, die Operation auszuführen. Wurde sie in ähnlicher Weise auch schon gelegentlich von Anderen ausgeführt, so ist es doch das Verdienst von Bruns, die Operation zu einer typischen gemacht zu haben, indem er ein bestimmtes Verfahren angab und die Berechtigung der Methode gegenüber anderen nachwies.

Was die für die Resectio tibio-calcanea in Betracht kommende Lokalisation der Tuberkulose am Fuss anlangt, so ist bekannt, dass Talus-Körper und -Hals häufig die Ursprungsstätten der tuberkulösen Erkrankung sind. Von hier aus bricht der Prozess in das Talo-crural-, ins Talo-calcaneus-, mitunter auch ins Schiffbeingelenk. In schlimmen Fällen sind alle diese 3 Gelenke ergriffen. Der Calcaneus hat besondere Disposition für Caries, weniger das Naviculare.

Die vom Talus ausgehende Erkrankung giebt eine Indikation für die Resectio tibio-calcanea ab, wenn sie in das Talo-crural-, Talo-calcaneus-, eventuell noch in das Talo-navicular-Gelenk durchbricht. König hebt nun hervor, die Synovial-Tuberkulose des Fuss-

gelenkes zeichne sich dadurch aus, dass sie schnell auf die Gelenkflächen übergreife. Zu den oben erwähnten Erkrankungen der Gelenke wird sich bald auch eine Erkrankung des unteren Tibia- und Fibula-Endes gesellen. Dieser ganze Komplex von erkrankten Partien lässt sich durch die Bruns'sche Operation entfernen. Für eine Resectio pedis wäre der Prozess zu ausgebreitet, für einen Pirogoff oder eine Ablatio cruris zu beschränkt.

Die Möglichkeit einer radikalen Entfernung ist aber auch vorhanden, wenn ein Herd im Calcaneus ins Talo-calcaneus-Gelenk durchbricht und sekundär das Sprunggelenk afficiert. Der Talus und das untere Ende der Unterschenkelknochen werden bald von dem Prozesse ebenfalls ergriffen sein, und die Indikation für die Resectio tibio-calcanea liegt vor. Dasselbe gilt, wenn der Prozess vom Schiffbein ausgeht, da ja durch die Exstirpation des Talus das Talo-navicular-Gelenk freigelegt und event. das ganze Schiffbein entfernt werden kann. In verschiedenen Fällen waren Naviculare und Cuboideum, in einem sogar die Basis des Metatarsus I auch noch afficiert und wurden mitreseciert. Dadurch wird eine grössere Beweglichkeit in der Gegend des Chopart'schen Gelenks erzielt und auf diese Weise das Fehlen der Bewegungen im Sprunggelenk bis zu einem gewissen Grad ausgeglichen.

Talus und Calcaneus haben für primäre Erkrankung eine besondere Disposition. So fand Czerny, dass unter 52 Fällen die Erkrankung ihren Ausgang nahm 15mal vom Talus, 13mal vom Calcaneus, 16mal vom Cuboideum, 8mal vom Naviculare und den Cuneiformia, und Münch bezeichnet unter 57 Fällen ostalen Ursprungs als den Ausgangspunkt des Leidens 6mal den Talus, 19mal den Calcaneus, 5mal das Naviculare, 3mal das Cuboideum, 2mal die Cuneiformia, 22mal die Metatarsi (12mal den ersten). Audry fand unter 105 Fällen, in denen der Prozess im Knochen begann, den primären Sitz der Erkrankung 14mal im unteren Ende von Tibia und Fibula, 18mal im Talus, 37mal im Calcaneus, 3mal im Cuboideum, 3mal im Naviculare, 3mal in einem Cuneiforme, 26mal im Metatarsus, 1mal in der ersten Phalanx der grossen Zehe.

Unter 135 Fällen von Audry hätte man 19mal die Resectio tibio-calcanea ausführen können, d. h. in 14% aller Fälle von Caries pedis, die 19 Fälle sind in der Arbeit von Küttner einzeln aufgeführt.

Isler hat eine Zusammenstellung aller bis zum Jahre 1890 ausgeführten grossen atypischen Resektionen veröffentlicht. Unter

28 für uns in Betracht kommenden Resektionen im Fussgelenk und Tarsus hätten 12 für die Resectio tibio-calcanea sich geeignet.

Es erübrigt nun noch, darauf einzugehen, welche Operationen mit der Bruns'schen konkurrieren und welche Vorzüge oder Nachteile sie gegenüber der Resectio tibio-calcanea haben.

In erster Linie kommt die Pirogoff'sche Fussamputation in Betracht, welche für die hinteren Partien des Fusses vollständig mit der Bruns'schen Operation übereinstimmt und sich nur durch die Aufopferung des Vorfusses von ihr unterscheidet. Die Vorwürfe, welche der Amputation nach Pirogoff gemacht worden sind, könnten also auch gegen die Resectio tibio-calcanea erhoben werden. Was zunächst die angebliche Unwahrscheinlichkeit des Zusammenheilens der beiden Knochenflächen betrifft, so beweist die Erfahrung das Gegenteil. Durch zahlreiche Sektionen ist die knöcherne Verheilung der beiden Knochenflächen bestätigt worden; in 7 Fällen von Pirogoff'scher Operation aus der Tübinger Klinik, über welche Kleinmann[1]) berichtet hat, waren stets in höchstens vier Wochen die beiden Knochenwundflächen fest verwachsen. Ebenso ist auch in den unten mitgeteilten Fällen von Resectio tibio-calcanea die knöcherne Vereinigung immer prompt erfolgt.

Der zweite Vorwurf, dass im Calcaneus kariöse Herde zurückbleiben und zu Recidiven Veranlassung geben können, trifft auch die Resectio tibio-calcanea. Münch fand, dass von 9 Pirogoff'schen Amputationsstümpfen 2, also 22% nachträglich entfernt werden mussten. Schede fand die Recidivfrequenz beim Pirogoff nicht gross, nur 6,1% unter 164 Fällen. Die Resectio tibio-calcanea gewährt in dieser Hinsicht den Vorteil, dass man bei einer horizontalen Durchsägung des Calcaneus viel eher versteckte kariöse Herde aufdecken wird, als bei der schrägen oder senkrechten Anfrischung des Knochens bei der Pirogoff'schen Operation.

In einem weiteren Punkte aber steht die Pirogoff'sche Fussamputation bedeutend nach: sie ist eine verstümmelnde Operation, der Gang bleibt immer ein steifer und stampfender. Die Verkürzung ist allerdings ebenso gering, wie bei der Bruns'schen Methode, doch bleibt bei der letzteren die Gestalt des Fusses so wenig verändert, dass die Füsse kaum von normalen zu unterscheiden sind, ein Umstand, der sich fast in allen Kranken-Geschichten erwähnt findet und durch die beigegebenen Abbildungen bestätigt wird. Die Patienten gehen in gewöhnlichen Schnürstiefeln, manchmal mit seit-

1) Diese Beiträge. Bd. I.

licher Versteifung. Der Gang hat abgesehen von einem ganz geringen, oft kaum merkbaren Hinken an seiner Elasticität nichts eingebüsst, da der Vorfuss intakt bleibt und bis zu einem gewissen Grade das Chopart'sche Gelenk die Funktionen des Sprunggelenkes übernimmt.

Mit Recht sieht man vielfach in der ausgedehnten Erkrankung des Sprunggelenkes und der Fusswurzel eine Indikation für die Absetzung des Unterschenkels über den Malleolen, namentlich wenn der Zustand des Patienten eine möglichst glatte Wundheilung notwendig macht. Es wäre aber gerade bei dieser Gelegenheit darauf hinzuweisen, dass bei der Resectio tibio-calcanea durch Vermeiden jeder grösseren Wundhöhle und durch das genaue Aufeinanderpassen zweier Knochenflächen so günstige Wundverhältnisse geschaffen werden, dass die Heilung gewöhnlich (in den unten mitgeteilten Fällen 10mal) per primam erfolgt und sonst nur kleine gangränös gewordene Hautstellen durch Granulation abheilen. Der Zeitraum von der Operation bis zur Entlassung betrug bei den per primam geheilten Fällen im Durchschnitt 4—5 Wochen; es sind dies zweifellos kleine Zahlen im Verhältnis zu der Heilungsdauer der meisten grossen atypischen Resektionen. Somit würde ein weiterer Grund, wegen dessen die grossen atypischen Resektionen von vielen Chirurgen ganz verworfen werden, nämlich das monatelange Krankenlager wegfallen.

Ferner käme als konkurrierendes Verfahren noch die Wladimirow-Mikulicz'sche osteoplastische Operation in Betracht, deren Anwendung nur „bei Erkrankung der Knochen mit gleichzeitiger Hauterkrankung an der Ferse sowie bei Fällen von ausgedehnter Knochen-Erkrankung im Vorderfuss neben Erkrankung von Talus und Calcaneus in Betracht kommt." Dazu kommt, dass bei der Mikulicz'schen Resektion ein Spitzfuss geschaffen wird, welcher eine besondere Prothese nötig macht und nicht den natürlichen Gang ermöglicht, wie er bei der Bruns'schen Operation in einem gewöhnlichen Schnürstiefel erreicht wird.

Die Bogdanik'sche Operation hat am meisten Aehnlichkeit mit der Bruns'schen, sie hat aber den Nachteil, dass der Einblick in das ganze Gebiet der Fusswurzelknochen von dem hinteren Schnitt aus kein so vollkommener ist, wie von dem vorderen Lappenschnitt bei der Resectio tibio-calcanea.

Das Ollier'sche Verfahren eignet sich für Fälle, wo neben dem Talus noch der ganze Calcaneus zu entfernen ist, wo also

wegen des Intaktseins des Vorfusses die Syme'sche Operation umgangen werden soll. Dabei wird, wie König ausführt, die Architektur des Fusses bedeutend verändert, das Gewölbe seiner hinteren Stütze beraubt, endlich die Rotation und Flexion nicht unerheblich geschädigt, da die Achillessehne eine veränderte Insertion gewinnt. Allerdings bessern sich diese Zustände durch die Knochen-Neubildung von dem zurückgebliebenen Periost aus mit der Zeit bedeutend.

Es folgen jetzt die Krankengeschichten der 16 operierten Fälle aus der Tübinger Klinik (die ersten 7 sind bereits veröffentlicht und von mir wieder nachuntersucht worden).

1. M. S., 21 Jahre, aus Bondorf. Seit Oktober 88 Schmerzen und Schwellung des linken Fusses, der im März 89 aufbrach. 21. IV. 89 Resectio tibio-calcanea von einem hinteren Querschnitt aus. Es fand sich der Talus total zerstört, das Talo-crural-, Talo-calcaneus- und Talo-navicular-Gelenk, ebenso das Gelenk zwischen Tibia und Fibula fungös, schliesslich waren noch kariöse Stellen in den Unterschenkelknochen vorhanden. Das Resultat war erst überraschend gut. Pat. konnte 4 Monate nach der Operation den ganzen Tag ausser Bett sein und täglich 3—4 Stunden ohne wesentliche Beschwerden herumlaufen. Einen Monat nach der Entlassung (28. X. 89) begann sich ein ausgedehntes Recidiv einzustellen, das die Unterschenkel-Amputation nötig machte.

2. K. B., 33 J. alt, von Langenau, erkrankte im Herbst 88 mit Schmerzen und Schwellung in der Gegend des linken Fussgelenks. Ausser der starken Schwellung der ganzen Fussgelenksgegend, besonders vor und hinter den Malleolen, fanden sich 2 Fisteln an der Spitze der Knöchel. 9. VII. 89 Resectio tibio-calcanea mit 2 vordern Längsschnitten. Der kariöse Talus, das Os naviculare und cuboideum werden ganz entfernt, das obere Drittel des Calcaneus flach mit dem Meissel abgetrennt und einige dadurch aufgedeckte Krankheitsherde ausgelöffelt.

Fig. 1.



Die Gelenkflächen von Tibia und Fibula werden abgetragen und mit dem

Calcaneus die Wundfläche der Unterschenkelknochen zusammengenagelt.

28 Tage nach der Operation konnte Pat. mit völlig geheilter Wunde im Gypsverband entlassen werden.

1. Nachuntersuchung: 4½ J. nach der Operation bestand eine kleine, wenig secernierende Fistel auf dem Fussrücken. Im übrigen sieht der Fuss einem gesunden sehr ähnlich, bis auf die Narben und ist nach allen Seiten gut beweglich (Fig. 1). Zwischen Calcaneus und Tibia besteht geringe, in der Gegend des Chopart'schen Gelenkes ausgedehntere Beweglichkeit. Die Frau kann ohne Stock sogar 1—2 Stunden weit gehen und verrichtet mit Leichtigkeit ihre Hausarbeit. Ueber Schmerzen klagt sie nicht, nur mitunter verspürt sie ein geringfügiges Reissen an der Operationsstelle. Sie braucht keinen besonderen Schuh zu tragen, sondern kommt mit Schnürschuhen aus Tuch vollkommen aus.

2. Nachuntersuchung (Bericht der Ortsbehörde) 8 Jahre nach der Operation: Der operierte Fuss sieht einem gesunden sehr ähnlich und ist beweglich. Von der früheren Krankheit hat sich nie mehr etwas gezeigt. Die Frau kann ungehindert gehen und auch grössere Strecken Weges zurücklegen. Eines Stockes oder sonstiger Stütze bedarf sie nicht.

3. D. G., 52 J. alt, Taglöhnersfrau von Grosssachsenheim. Ein Bruder der Frau starb an Phthise. 1887 Schmerzen und Schwellung des l. Fussgelenkes. Durch Aufbruch der geschwollenen Partieen entstanden Fisteln, die sich jedoch bald wieder schlossen. Juli 89 wurde Pat. völlig bettlägerig. 4. XII. 89 Resectio tibio-calcanea mit vorderem Bogenschnitt.

Der fast ganz kariöse Talus wird entfernt und so die gesunden Gelenkflächen des Talo-navicular- und Talo-calcaneus-Gelenkes freigelegt. Dann wird von den Unterschenkelknochen die Gelenkfläche samt den Malleolen, vom Calcaneus das obere Drittel abgetragen und beide Knochenflächen durch einen langen Nagel auf einander befestigt.

Pat. konnte 35 Tage nach der Operation entlassen werden und zwar mit Gypsverband.

1. Nachuntersuchung 4 Jahre nach der Operation: Die Frau geht ohne jede Stütze etwas hinkend, meist in gewöhnlichen Tuchschuhen. Sie besorgt ohne Mühe ihre Hausarbeit und wird nur bei langem, über eine Stunde fortgesetztem Gehen müde. Der Fuss steht rechtwinklig zum Unterschenkel und ist mit demselben fest ankylotisch verbunden, die Wunden sind lineär verheilt. Mässige Beweglichkeit im Chopart'schen Gelenke, ausgesprochener Pes excavatus auf der operierten Seite. Beim Gehen wird der Fuss auf die Ferse aufgesetzt, eine Abwicklung der Sohle im Chopart'schen Gelenke findet nicht statt. Das operierte Bein ist 1½ cm kürzer als das gesunde, die Verkürzung des Fusses beträgt 1 cm, und der Umfang des Vorderfusses ist auf der operierten Seite ebenfalls 1 cm kleiner als auf der gesunden.

Briefliche Nachricht, $7^1/_2$ J. nach der Operation: „Ich bin seither immer gesund gewesen und an meinem Fusse hat mir nie mehr etwas gefehlt. Der operierte Fuss sieht dem andern gleich, nur kann ich die Zehen nicht bewegen. Ich kann grössere Strecken Weges zurücklegen und bedarf keines Stockes; ich habe auch keinen besonderen Schuh notwendig, sondern gehe mit gewöhnlichem Schuhwerk wie früher."

4. B. H., 14jähr. Mädchen aus Fluorn. Seit Oktober 89 Schwellung des rechten Fussgelenks, die sich allmählich nach hinten ausdehnte; seit April 1890 heftige Schmerzen bei Bewegungen des Fusses.

8. VII. 90. Resektion des Fussgelenkes nach König. Der durch Granulationen abgehobene Knorpelüberzug von Tibia und Fibula, sowie die freiliegende Knochenfläche werden in dünner Schicht abgetragen. Ferner wird ein grosser Teil der Talusrolle abgemeisselt und die Synovialis excidiert. 19. II. 91 stellt sich Patientin wieder vor mit einem ausgedehnten Recidiv, welches besonders in den hinteren Partien des Fussgelenkes seinen Sitz hat.

25. II. 91. Resectio tibio-calcanea mit seitlichen Längsschnitten. Ausgedehnte Herde im unteren Ende der Tibia und Fibula machen die Abmeisselung derselben samt den Malleolen nötig; sodann werden die Reste des Talus, die von der letzten Operation geblieben waren, entfernt, das Tibio-fibular-Gelenk von dem dort befindlichen Recidiv mit Schere und Pinzette gesäubert, das Calcaneus in seinen oberen Partien angefrischt und mit langem Nagel auf der Wundfläche von Tibia und Fibula fixiert.

48 Tage nach der Operation wird Patientin mit geheilter Wunde entlassen.

1. Nachuntersuchung (Bericht der Ortsbehörde) 3 Jahre nach der Operation: Das Mädchen erfreut sich eines guten Gesundheitszustandes. Der Fuss ist nicht wieder aufgebrochen. Das Mädchen hat im letzten Sommer täglich einen 3 Stunden weiten Weg zurückgelegt, nur um in einem benachbarten Orte das Nähen zu lernen. Der Fuss blieb dauernd gut und machte gar keine Beschwerden. $4^1/_2$ J. nach der Operation entwickelte sich bei dem Mädchen eine Phthisis pulmonum, der sie am 12. Juli 96 erlag.

5. C. G., 17 J. altes Mädchen von Neuhengstett. Schwellung des Fusses, besonders an der Aussenseite, einige Fisteln unterhalb des Malleolus externus. Zuerst Auskratzung eines nussgrossen Herdes in den äusseren oberen und hinteren Partien des Calcaneus. Nach 1 Monat ist die Wunde vernarbt. Nach 7 Wochen Recidiv. Am 23. IV. 91 Resectio tibio-calcanea mit hinterem Querschnitt.

33 Tage nach der Operation kann Patientin im Gipsverband entlassen werden.

1. Nachuntersuchung (Bericht des Vaters) 3 Jahre nach der

Operation: Das Mädchen erfreut sich einer guten Gesundheit. Der Fuss sieht bis auf die wenig auffälligen Narben fast wie ein gesunder aus und verursacht nie Schmerzen. Das Mädchen trägt gewöhnliche Schuhe, sogar ohne Absätze, geht ohne Beschwerden selbst weite Strecken und läuft wenn auch etwas hinkend, Trepp auf und Trepp ab.

2. Nachuntersuchung (Bericht der Ortsbehörde) 6 Jahre nach der Operation: Von der früheren Krankheit hat sich nie mehr etwas gezeigt, das Mädchen ist gesund, geht ohne Schmerzen weite Strecken Wegs und trägt gewöhnliche Schuhe. Der operierte Fuss sieht einem normalen ganz ähnlich.

6. F. H., 35 J. alt, aus Allmendingen. Seit dem Jahre 89 starke Schwellung des linken Fussgelenkes, besonders in den hinteren Partien und unterhalb der Malleolen.

7. XI. 91. Resectio tibio-calcanea mit vorderem Bogenschnitt. Aus dem hinteren Recessus entleert sich reichlich dünnflüssiger Eiter. Der ganz kariöse Talus wird entfernt, das fungöse Tibio-fibular-Gelenk ausgeräumt, die ganze Kapsel exstirpiert. Die Malleolen samt der Gelenkfläche der Tibia werden quer abgesägt, das obere Drittel des Calcaneus mit dem Meissel abgetragen, die beiden Knochenwundflächen mittels eines Nagels auf einander fixiert.

Fig. 2.

1. Nachuntersuchung $2^1/_4$ Jahr nach der Operation: Der Fuss

ist nicht wieder aufgebrochen, ist im Chopart'schen Gelenk beweglich. Die Frau trägt einen Schnürstiefel und verrichtet ohne Beschwerden den ganzen Tag ihre Hausarbeit ohne jede Stütze, sie kann am Stock selbst eine Stunde weit gehen (Fig. 2).

2. Nachuntersuchung (Bericht der Ortsbehörde) $5^1/_2$ Jahre nach der Operation: Von der Krankheit hat sich nie wieder etwas gezeigt. Die Frau kann grössere Strecken Wegs zurücklegen und arbeitet jeden Tag in der Fabrik; sie bedarf keines Stockes und geht mit gewöhnlichem Schuhwerk.

7. M. W., 35 Jahre alt, von Calw. Seit Weihnachten 91 stechende Schmerzen in der linken Ferse, diffuse Schwellung der Gegend des inneren Knöchels und des Mittelfusses. Ende Oktober 92 bildete sich an der Innen- und Aussenseite des linken Fusses ein Abscess, der fistulös wurde.

10. XII. 92. Resectio tibio-calcanea mit vorderem Bogenschnitt. Es wird der ganze im Inneren kariöse Talus, die Gelenkfläche des Naviculare und das obere Drittel des Calcaneus, sowie das untere Ende von Tibia und Fibula abgetragen werden. Sorgfältige Exstirpation der fungösen Weichteile. Calcaneus auf der Tibia mittelst eines von der Fusssohle her eingeschlagenen Nagels befestigt. —

9 Wochen nach der Operation wird die Frau geheilt entlassen. Sie

Fig. 3.

geht mit einem Stock, der Fuss steht in guter Stellung, die Verkürzung des Beins beträgt 1 cm.

Nachuntersuchung, 1¼ Jahr nach der Operation: Der Fuss ist fest vernarbt, nie wieder aufgebrochen. Er sieht einem gesunden bis auf die Narben vollkommen ähnlich; im Chopart besteht geringe Beweglichkeit, Tibia und Calcaneus sind fest verwachsen. Schmerzen sind nicht vorhanden. Die Frau trägt einen festen Schnürstiefel und verrichtet ohne Stock ihre Hausarbeit. — 10. VIII. 95 starb die Frau, 2¾ J. nach der Operation an Tuberkulose.

8. F. Z., 27 Jahre alt, Weber von Feldstetten, erlitt vor 2 Jahren durch Sturz von einem Felsen eine komplicierte Fraktur beider Malleolen, welche erst nach 1 Jahr nach starker Eiterung und zahlreicher Incisionen zur Heilung kam.

Status: Gut genährter, kräftiger Mann. Der rechte Fuss steht in starker Adduktionsstellung (30°) und leichter Plantar-Flexion. An der äusseren Seite in der Gegend des Malleolus externus besteht eine sich halbkugelig vorwölbende, knochenharte Anschwellung von Kindsfaustgrösse. Es finden sich zahlreiche Narben am unteren Ende des Unterschenkels sowie auf dem Fussrücken. Bewegungen im Talo-crural- und Chopart'schen Gelenk sind unmöglich. Der Umfang über die Sprunggelenkgegend beträgt links 27, rechts 33 cm. Die vordere Kante der Tibia verläuft in einem nach aussen konvexen Bogen. Die Konturen des Malleolus externus sind nicht zu finden, der Malleolus internus ist stark verbreitert. Patient geht stark hinkend in Equinovarus-Stellung und tritt hauptsächlich mit den Köpfchen des IVten und Vten Metatarsalknochens auf.

4. VI. 94 Resectio tibio-calcanea mit vorderem Bogenschnitt. Es zeigt sich, dass die Malleolen mit dem Talus und den angrenzenden Tarsal-Knochen eine feste Knochenmasse bilden; eine Gelenklinie ist nicht mehr zu erkennen. Aus dieser Knochenmasse wird ein grosser Keil mit äusserer Basis teils mit dem Meissel, teils mit der Säge entfernt. In dem Keil ist der grösste Teil des Talus und ein Stück des Calcaneus enthalten. Bei einem Repositionsversuch spannt sich die Achillessehne stark an und wird daher tenotomiert, worauf der Fuss mit Leichtigkeit in die richtige Stellung gebracht werden kann. In den hinteren Wundwinkeln werden beiderseits Drains eingelegt. Aseptischer Trockenverband.

Wundheilung fast ganz per primam. Entlassung nach 6 Wochen im Gypsverband.

Nachuntersuchung (25. III. 97), 9 Monate nach der Operation: Patient giebt an, dass er ohne Ermüdung und Schmerzen bis zu 3 Stunden hinter einander gehen kann. Bei seinem Geschäft als Weber tritt er durchschnittlich 12 Stunden am Tag mit beiden Füssen den Webstuhl. Er bemerkt hiebei zwischen beiden Füssen keinen wesentlichen Unterschied, nur soll der rechte Fuss etwas schwächer sein. Patient geht, ohne zu hinken. Das Einzige, was beim Gehen auffällt, ist

eine mässige Varus-Stellung des rechten Fusses. Die Abwicklung der Fusssohle ist eine vollkommen ausreichende. Patient trägt einen gewöhnlichen Schnürstiefel. Die Form des Fusses ist eine gute (Fig. 4), nur besteht eine geringe Equino-varus-Stellung. Zwischen Tibia und Calcaneus ist vollständige knöcherne Ankylose. Im Chopart'schen Gelenk besteht nur geringe Beweglichkeit. Die Verkürzung beträgt 1—1½ cm.

Fig. 4.

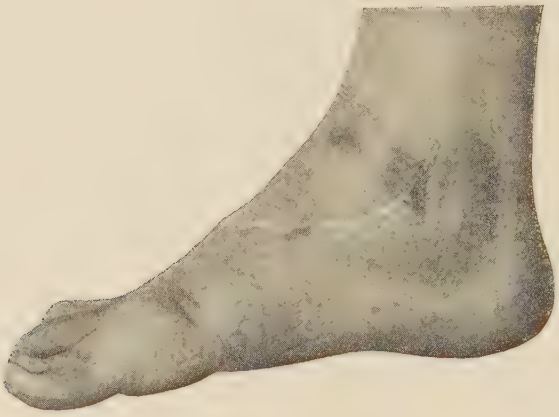

9. L. T., 24 Jahre, aus Heidenheim. Litt als Kind an Drüsen am Hals. Im Jahr 1892 begann das Fussleiden, das sich langsam ohne bekannte Veranlassung weiter entwickelte. Seit 16 Wochen liegt Patientin andauernd im Bett; das Gehen ist unmöglich.

Status praesens: Kräftiges, gut genährtes Mädchen. Zu beiden Seiten des Halses oberflächliche Narben. Der rechte Fuss ist namentlich in der Gegend des Talo-crural-Gelenks geschwollen (Cirkumferenz rechts 27,5, links 24,5 cm). Die Haut ist gerötet; vor dem äusseren Malleolus besteht deutliche Fluktuation. Der Fuss hat leichte Equinus-Stellung. Bewegungen im Talo-crural-Gelenk beschränkt und schmerzhaft, dabei Krepitation.

Am 22. XII. 94 wird zunächst die Resektion der Articulat. talonavicularis vorgenommen. Am 17. I. 95 findet sich starke Schwellung in der Gegend des Talo-crural- und Chopart'schen Gelenkes. — 25. I. 95 Resectio-tibio-calcanea mit vorderem Bogenschnitt. Der Talus wird exstirpiert; Chopart'sches Gelenk bedeutend, Talo-crural-Gelenk wenig kariös. Der Calcaneus wird horizontal, das Naviculare und Cuboideum vertikal, teils mit Meissel, teils mit Säge reseciert, die Gabel der Malleolen durch Abmeisselung zweier Lamellen erweitert, die Knochen-Endflächen aneinander gebracht.

4. II. 95 Heilung vollkommen per primam. Gypsverband. 4. III. 95 Patientin im Verband entlassen. 29. IV. 95. Patientin kann mit Hilfe

eines Stockes gut gehen. Zwischen Calcaneus und Tibia knöcherne Vereinigung, im Chopart'schen Gelenk gute Beweglichkeit. — 3. V. 95. Patientin erhält einen Stiefel mit steifen Seiteneinlagen, mit dem sie recht gut gehen kann.

Nachuntersuchung 10 Monate nach der Operation: Patientin kann ihre Hausarbeit ohne Mühe verrichten und auch etwa 1/4 Stunde weit gehen. Sie trägt einen Schnürstiefel mit Korksohle. Die Form des Fusses kommt der normalen sehr nahe, nur ist ganz leichte Varus-Stellung vorhanden. Zwischen Tibia und Calcaneus knöcherne Vereinigung, im Chopart'schen Gelenk gute Beweglichkeit. Die Verkürzung beträgt 1 cm. Der Gang ist etwas langsam und leicht hinkend. Patientin tritt mehr mit der Aussenseite des Fusses auf.

10. W. F., 37 J. alt, aus Villingen, hatte sich vor 1/2 Jahr durch Fall auf der Treppe einen doppelten Knöchelbruch zugezogen, der mit starker Verschiebung des Fusses nach hinten geheilt war. Das Auftreten auf den Fuss war unmöglich.

Status: Kräftiger Mann. Gegend des r. Fussgelenks stark verdickt (rechts 35, links 32 cm). (Fig. 5) Dicht unter der Haut springt das untere

Fig. 5.

Ende der Tibia nach vorne vor. Der ganze Fuss ist am Unter-

schenkel nach hinten verschoben und steht in mässiger Valgus-Stellung. Bewegung im Fussgelenk fast ganz aufgehoben. Am inneren Knöchel fühlt man einen schräg von vorn unten nach hinten oben verlaufenden Absatz. Die Fibula ist 5 cm oberhalb des Gelenkes nach hinten in einem Winkel von 100° abgeknickt. Die Strecksehnen sind stark vom Unterschenkel über den Fussrücken gespannt, die Achillessehne springt vor. Die Weichteile um das Fussgelenk sind derb infiltriert. Auftreten und Gehen ist unmöglich.

9. VII. 95. Resectio tibio-calcanea mit vorderem Bogenschnitt. Nach dem Zurückklappen des Lappens findet sich neben der doppelten Malleolen-Fraktur eine Luxatio pedis posterior. Der Talus wird exstirpiert, die untere Tibia-Epiphyse und die obere Gelenkfläche des Calcaneus abgesägt, die Achillessehne, die stark geschrumpft war, tenotomiert, der Malleolus internus, der rechtwicklig nach hinten der Tibia ansitzt, abgetragen. Dann gelingt völlige Reposition mit Leichtigkeit. — 23. VII. 95. Vollständige prima Intentio. — 3. VIII. 95. Pat. im Gypsverband entlassen. — 20. IX. 95 wird der Gypsverband abgenommen. Der Fuss steht gut. Zwischen Calcaneus und Tibia feste Konsolidation. Beginnende Beweglichkeit im Chopart'schen Gelenke. Pat. bekommt einen Schuh und geht mit einem Stocke recht gut herum (Fig. 6).

Fig. 6.

Bericht des Patienten nach mehr als 1½ Jahren: Er befindet sich

vollkommen wohl. Der operierte Fuss sieht dem gesunden fast ganz gleich. Strecken von ca. 1/2 Stunde können ohne Schmerzen zurückgelegt werden. Ein Stock oder eine sonstige Stütze ist nicht nötig zum Gehen. Da der operierte Fuss etwas kürzer ist, muss ein Schuh mit Einlage getragen werden.

11. F. D., 2 1/2 Jahre alt, aus Rottweil. Seit 8 Monaten schmerzhafte Schwellung des linken Fusses. Umschläge, Jodpinselungen, Wasserglasverband, Soolbäder, 7mal Jodoform-Injektionen und Gypsverband. Die Schwellung am Fuss nahm stetig zu.

Status: Wohlgenährtes Kind mit doppelseitiger Conjunctivitis. Der linke Fuss ist in der Fussgelenkslinie geschwollen (Umfang links 20, rechts 18 cm). Die Schwellung ist weich, fluktuierend, geht rings um den Fuss herum. Die Bewegungen im Fussgelenk sind schmerzhaft, Krepitation.

24. VII. 95. Resectio tibio-calcanea mit 2 Längsschnitten. Exstirpation der fungösen Gelenkskapsel, ebenso des Talus, der ebenfalls kariös ist. Zwischen Tibia und Fibula gehen auch fungöse Massen hinein, die ausgeschält werden. Die unteren Gelenkflächen von Tibia und Fibula, ebenso die obere des Calcaneus werden abgetragen. Anpassung der Knochen-Enden aneinander. Heilung grösstenteils durch Granulation. — 24. VIII. 95. Pat. entlassen.

Nachuntersuchung am 25. III. 97: Die Funktion ist eine sehr gute; das Kind springt den ganzen Tag herum, wie ein vollständig gesundes. Etwas Hinken, jedoch kaum bemerkbar, ist vorhanden. Die Form des Fusses ist eine gute. (Fig. 7.) Die Narben sind

Fig. 7.



lineär. Zwischen Tibia und Calcaneus vollständig knöcherne Ankylose.

Im Chopart'schen Gelenke ausgiebige aktive und passive Beweglichkeit. Pro- und Supination in normaler Ausdehnung möglich, Dorsal-Flexion bis etwa 80°, Plantar-Flexion um etwa 25° möglich. Es findet eine annähernd normale Abwicklung der Sohle statt. Das Kind trägt einen Stiefel mit Korkeinlage und mit Versteifung an beiden Knöcheln. Die Verkürzung beträgt $1^1/_2$ cm.

12. A. Sch., 16 J. alt, aus St. Gallen, bemerkte August 1895 an der Aussenseite des rechten Fusses eine allmählich zunehmende, ziemlich schmerzlose Anschwellung. Einige Wochen später brach auf der Höhe der Schwellung eine Fistel durch. Die Schwellung des rechten Fussgelenkes nahm immer mehr zu, und so wurden nach einem Hautschnitt, der nahe dem Aussenrand des Fusses über Tarsus und einen Teil des Metatarsus geführt war, Cuboideum, Naviculare und der vordere Teil des Talus exstirpiert. Am 16. I. 96 hatte die Schwellung des rechten Fussgelenkes wieder zugenommen, es traten von Neuem Schmerzen auf.

10. III. 96. Resectio tibio-calcanea mit vorderem Bogenschnitt. Der cariöse Talus wurde exstirpiert, ebenso die Keilbeine, die Basis des Metatarsus I, der Calcaneus mit Ausnahme des hinteren Fortsatzes. Absägung der Malleolen und des unteren Tibiaendes. Es wurde sodann der Processus posterior des Calcaneus an den Tibiastumpf angenäht, der übrig gebliebene Vorfuss an den Rest des Calcaneus angefügt. Die Wunde sah stets gut aus. — 31. III. 96 plötzlich schwere Hämoptoë. Der Tod erfolgte im Verlauf einer Minute. Die Sektion ergab: Ulcerative Tuberkulose beider Lungen mit Cavernenbildung.

13. L. H., 5 J. alt, aus Dusslingen, wurde vor 4 Jahren wegen Tuberkulose im linken Kniegelenk reseciert. Seit einem Jahr Schwellung des rechten Fussgelenks.

Status: Die Gegend des rechten Fussgelenks ist bedeutend geschwollen. Die Schwellung erstreckt sich bis zu den Zehen einerseits, bis zur Mitte des Unterschenkels andererseits. Um das Fussgelenk sieht man 4 Vorwölbungen, auf den Malleolen und zu beiden Seiten der Achillessehne. Aussen über dem Malleolus externus findet sich ein dem Durchbruch naher hühnereigrosser Abscess. Bewegungen im Chopart und im Fussgelenk aktiv unmöglich, passiv nur in geringem Grade.

30. XI. 95. Resectio tibio-calcanea mit zwei vorderen und einem hinteren Längsschnitt, da die Operation als Fussgelenks-Resektion begonnen wurde. Nachdem der Talus exstirpiert ist, zeigt sich auch die Gelenkverbindung desselben mit dem Calcaneus, sowie mit dem Naviculare ergriffen. Die fungösen Massen haben auch die Gefässe und Sehnenscheiden mitergriffen. Die Ausräumung gelingt von einem hinteren Schnitt aus.

Wundheilung grösstenteils per primam. — 7. I. 96. Pat. im Gypsverband entlassen. — 7. II. 96. Erneuerung des Gypsverbandes. Der

Fuss ist tadellos verheilt, steht gut, ist im Chopart'schen Gelenke gut beweglich. Tibia und Calcaneus sind fest miteinander verwachsen.

Nachuntersuchung am 2. IV. 97. Das Kind ist in gutem Ernährungszustand, vollkommen gesund. Es springt den ganzen Tag herum wie andere Kinder, ohne die geringsten Beschwerden. Das Kind läuft in gewöhnlichen Schnürstiefeln. Die Bewegung des rechten operierten Fusses beim Gehen ist kaum von der eines normalen zu unterscheiden. Die Abwicklung der Sohle findet in annähernd normaler Weise statt. Die Form des Fusses kommt der des gesunden nahe, es besteht nur eine ganz geringe Valgus-Stellung, welche ein unbedeutendes Vorspringen des Malleolus internus bedingt. Die Narben sind wenig auffallend und verschieblich. Zwischen Tibia und Calcaneus ist vollständige knöcherne Ankylose, gute kompensatorische Beweglichkeit im Chopart'schen Gelenke. Ausgiebige Pro- und

Fig. 8.

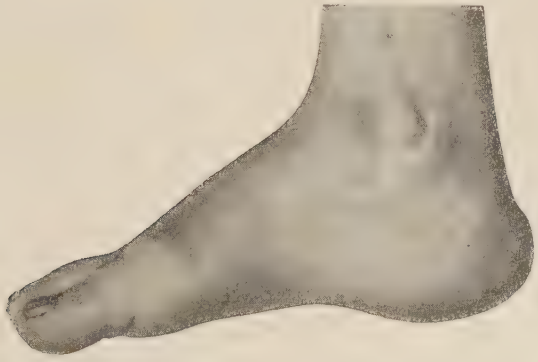

Supination, Dorsal-Flexion bis zu 80°, Plantar-Flexion bis zu 110° im Chopart möglich. (Fig. 8.)

14. J. F., 50 J. alt, Steinhauer, aus Neckarsulm. Seit Juni 1895 Schwellung des linken Fussgelenks mit heftigen Schmerzen, die ihn oft am Gehen hinderten. Einpinselungen und Gypsverbände.

Status: Mann von blasser Gesichtsfarbe. Der linke Fuss steht in Equino-varus-Stellung deutlich ausgeprägt. Die Gegend des Talo-crural-Gelenkes ist verbreitert. Die Malleolen-Cirkumferenz beträgt rechts 24, links 30 cm. Die Schwellung geht nach oben 3 Querfinger über die Malleolen, nach unten nimmt sie den ganzen Fussrücken ein. Fussgelenk aktiv unbeweglich, passiv lassen sich minimale Bewegungen ausführen.

31. I. 96. Resectio tibio-calcanea. Die Operation wird als Fussgelenksresektion begonnen mit 2 vorderen Längsschnitten. An den beiden Seiten wölbt sich die fungöse Kapsel stark vor und wird exstirpiert. Der Knorpel von Tibia und Talus ist fast in der ganzen Ausdehnung durch

Granulationen abgehoben. Die Gelenkfläche der Tibia und des Talus wird abgemeisselt. Im Talus findet sich ein kirschgrosser käsiger Herd. Das Gelenk zwischen Talus und Calcaneus ist ebenfalls zerstört. Es werden daher die beiden Längsschnitte durch einen Querschnitt verbunden, der vordere Lappen wird zurückgeschlagen, der Talus exstirpiert, die Oberfläche des Calcaneus mit dem Meissel abgetragen, die beiden Malleolen subperiostal abgemeisselt. Schliesslich wird noch ein Herd zwischen Tibia und Fibula entfernt. Nach hinten neben der Achillessehne werden Drains eingelegt.

8. II. 96. Prima intentio. Ein leichter Gypsverband wird angelegt. 20. II. 96. Patient geht ohne Beschwerden mit der Gehschiene herum. 2. III. 96. Patient entlassen. Nachuntersuchung nicht möglich, da Patient aus seinem Heimatsort verzogen ist und sein jetziger Aufenthaltsort leider nicht in Erfahrung gebracht werden konnte.

15. M. C., 20 Jahre alt, aus Burgberg. Seit Februar 89 Schmerzen im rechten Fussgelenk, das allmählich anschwoll. Im August traten vier Abscesse auf, die in kurzer Zeit sich öffneten. Seit 90 kann Patientin nicht mehr gehen.

Status: Mageres Mädchen, von blasser Gesichtsfarbe. Der untere Teil des rechten Unterschenkels in der Gegend der Malleolen ist spindelförmig aufgetrieben, besonders an den Seiten. An der lateralen Seite vor dem Malleolus findet sich eine 10-pfennigstückgrosse granulierende Stelle mit einer Fistel, aus der sich auf Druck reichlich dickflüssiger Eiter entleert. Hinter dem Malleol. extern. findet sich eine Narbe. Nach oben hinten vom Malleol. int. ist ebenfalls eine Fistel, aus welcher reichlich Eiter hervorquillt. Die Haut ist an diesen Stellen gerötet und lässt derbe Infiltration bei der Palpation erkennen. Der Fuss steht in Valgus-Stellung. Im Fussgelenk ist keine Bewegung möglich.

22. V. 96. Resectio tibio-calcanea mit vorderem Bogenschnitt. Exstirpation des kariösen Talus. Auch das Talo-navicular-Gelenk ist fungös. Der hintere Teil des Naviculare wird abgetragen, Calcaneus und Unterschenkelknochen horizontal abgesägt, die fungösen Massen mit dem Löffel entfernt. — Heilung per primam. — 21. VI. Patientin mit Gypsverband entlassen.

1. IV. 97. Bericht der Patientin: Das Mädchen befindet sich, 10 Monate nach der Operation, vollkommen wohl. Der Fuss sieht mit Ausnahme der Narben fast wie ein gesunder aus. Von dem alten Krankheitsprozesse hat sich nie wieder etwas gezeigt. Das Mädchen kann $^1/_2$ Stunde ohne Beschwerden und mit gewöhnlichem Schuhwerk gehen. Nach längerem Gehen schwillt der Fuss tagsüber etwas an, wird jedoch bis zum anderen Morgen wieder ganz normal und ist gut beweglich.

16. Cr. R., 34 Jahre alt, Feldarbeiterin aus Judentenberg. Vor 5 Jahren wurde wegen Kniegelenks-Tuberkulose die Resectio genu gemacht.

Im März 96 verspürte Patientin Schmerzen im linken Fuss, die allmählich stärker wurden und mit einer Schwellung im Bereich des Fussgelenkes einhergingen. Die Schwellung wurde immer stärker, das Gehen unmöglich.

Status: Mässig genährte Frau mit gesunden inneren Organen. Das rechtsseitige wegen Tuberkulose resecierte Knie ist vollständig gut geblieben, keine Spur eines Recidivs zu sehen. Die Gegend des linken Fussgelenks ist stark geschwollen, besonders zu beiden Seiten der Malleolen. Deutliche Fluktuation. Die Bewegungen sind stark behindert, mässig schmerzhaft.

18. V. 96. Resectio tibia-calcanea. Erst wurde mit einem hinteren Bogenschnitt begonnen, der Sehnenscheidenfungus exstirpiert. Das Gelenk zeigt sich fungös, deshalb werden die beiden vorderen Längsschnitte zugefügt und vorn durch einen Querschnitt verbunden. Der Talus wird exstirpiert, die zum Teil abgelösten Knorpelflächen der Unterschenkelknochen, des Calcaneus und Naviculare werden abgetragen, der Fungus gründlich entfernt, die Malleolen abgesägt, der Calcaneus horizontal angefrischt. Erst schien die Wunde Neigung zur Heilung zu haben, bald traten jedoch in der Gegend des Malleolus externus und internus Abscesse auf, die incidiert wurden. Die Temperatur war gesteigert und da immer wieder Recidive kamen, wurde am 11. VI. 96, 3 Wochen nach der Operation, die subperiostale Amputation des Unterschenkels nach Bruns vorgenommen.

Es handelte sich in den mitgeteilten 16 Fällen um Personen im Alter von 3, 9, 14, 16, 17, 20, 21, 24, 27, 33, 35 (2mal), 37, 38, 50 und 52 Jahren.

Was den Allgemeinzustand betrifft, so entwickelte sich in einem Falle während des Aufenthaltes in der Klinik eine Phthisis pulmonum, einmal handelte es sich um ein anämisches, skrophulöses Mädchen, in einem Fall trat 3 Wochen nach der Operation der Tod durch Hämoptoë ein, zwei weitere Fälle starben 3 und $5^1/_2$ Jahre nach der Operation an Lungentuberkulose. In den übrigen Fällen waren keine Erscheinungen von anderweitiger Tuberkulose nachweisbar.

Der Resectio tibio-calcanea ging voraus in einem Fall (4) die Fussgelenks-Resektion, in einem zweiten (5) ein atypisches Resektions-Verfahren, das nur einen Teil des Calcaneus entfernte, in einem weiteren Fall (9) eine Resektion der Articulatio talo-navicularis und schliesslich in Fall 12 die Exstirpation des Cuboideum, Naviculare und vorderen Teils des Talus. Die Operation wurde bei allen Kranken in Aether-Narkose und unter Esmarch'scher Blutleere aus-

geführt. Es fand sich jedesmal eine mehr oder weniger ausgedehnte Caries des Talus, 3mal eine solche des Calcaneus, 2mal eine ausgedehntere Zerstörung der unteren Epiphyse von Tibia und Fibula, 4mal eine solche des Os naviculare, in 2 Fällen noch eine Caries des Würfelbeins, in Fall 12 war sogar die Basis des Metatarsus I ergriffen. Von den Gelenken war meist das Talo-crural-Gelenk hochgradig erkrankt, das Tibio-fibular-Gelenk 5mal, in 3 Fällen die Articulatio talo-calcanea und 4mal das Talo-navicular-Gelenk.

Die Operation wurde 10mal von einem vorderen Lappenschnitt, 3mal von einem hinteren Querschnitt und 6mal von seitlichen Längsschnitten aus gemacht. Letzteres hatte seinen Grund darin, dass eine Resektion des Fussgelenks geplant oder schon voraufgegangen war.

Die Wunden heilten 10mal per primam, die Zeit von der Operation bis zur Entlassung schwankte in diesen Fällen zwischen 25 und 48 Tagen, einmal (Fall 6) verzögerte sich die Entlassung, weil ein Recidiv auftrat. Per secundam erfolgte die Heilung in 6 Fällen; trotzdem konnten die Kranken schon nach 30—47 Tagen entlassen werden, nur in Fall 7 war die Heilungsdauer 2 Monate.

Was nun das Endresultat anbelangt, so wurde dasselbe im 2. Fall $4^1/_2$ und $7^3/_4$ Jahre nach der Operation, im 3. Fall 4 und $7^1/_4$ Jahre, im 4. und 5. Fall 3 und $5^1/_2$ Jahre, bei der sechsten Patientin $2^1/_4$ und $5^1/_2$ Jahre, in Fall 7 und 13 $1^1/_4$ Jahr, in Fall 8 $2^3/_4$ Jahre, in Fall 9 $2^1/_4$ Jahre, in Fall 10 und 11 $1^3/_4$ Jahr, in Fall 15 10 Monate nach der Operation aufgenommen. Von Fall 1 und 16 ist abzusehen, da dieselben wegen Recidivs nachamputiert werden mussten, ebenso von Fall 12, der 3 Wochen nach der Operation an Hämoptoë zu Grunde ging und ausserdem von Fall 14, dessen jetziger Aufenthaltsort nicht ermittelt werden konnte.

Ein sicher konstatiertes Recidiv trat, wie schon oben erwähnt, in Fall 6 noch während des Aufenthalts in der Klinik ein und machte 2mal die Auskratzung nötig; seit 4 Jahren ist Patientin recidivfrei. Schmerzen fehlen bei allen Fällen für gewöhnlich ganz, nur einige Operierte haben eine Zeitlang über geringfügiges Reissen in dem operierten Fuss bei Witterungswechsel und grösseren Anstrengungen geklagt.

Die Verkürzung des Beines ist bei allen Fällen eine sehr geringe, was daraus hervorgeht, dass das Hinken stets als kaum merklich geschildert wird. In Fall 3, 7, 8, 9 und 11 wurde die Verkürzung des Beines gemessen, sie betrug $1—1^1/_2$ cm. Die Ver-

kürzung des Fusses ist ebenfalls nirgends auffallend, in Fall 3 und 11 beträgt sie 1 cm.

Alle Operierten tragen gewöhnliches Schuhwerk, die meisten Schnürstiefel, einzelne mit kleiner Einlage wegen der Verkürzung oder mit seitlicher Versteifung.

Das Aussehen des Fusses wird überall als ein dem gesunden fast ganz gleiches bezeichnet, eine Beobachtung, die bei der Nachuntersuchung bestätigt wurde und aus vorstehenden Abbildungen zu ersehen ist. Nur in Fall 3 besteht bei rechtwinkliger Stellung des Fusses zum Unterschenkel ein Pes excavatus, der zwar die Funktion nicht wesentlich stört, aber doch die Ursache ist, dass beim Gehen keine Abwicklung der Sohle im Chopart'schen Gelenke stattfindet. In Fall 8 hat der operierte Fuss eine leichte Neigung zu Equino-Varus-Stellung, die Abwicklung der Sohle ist jedoch eine vollständig ausreichende. Das Chopart'sche Gelenk übernimmt in vielen Fällen die Funktion des resecierten Sprung-Gelenks, indem seine Beweglichkeit grösser wird, eine Erscheinung, welche in mehreren Fällen deutlich ausgeprägt war.

Was nun schliesslich die Funktionsfähigkeit des operierten Fusses anlangt, so springen die Kinder den ganzen Tag umher, wie gesunde, die Männer gehen ihrem Beruf nach, die Frauen verrichten ohne Beschwerden und ohne irgend eine Stützvorrichtung den ganzen Tag ihre Hausarbeit; nicht einmal ein Stock oder sonst eine Stütze wird zum Gehen gebraucht.

Ganz hervorragende Resultate sind bei den beiden jungen Mädchen (Fall 4 und 5) erzielt worden, die eine hat im Sommer 1893 täglich einen 3 Stunden weiten Weg zurückgelegt, um in einem benachbarten Ort das Nähen zu lernen, die andere geht ohne jegliche Beschwerden Trepp auf und ab, wie ein Gesundes, und kann, wie auch fast alle anderen Operierten, ohne Mühe einen Weg von 2—3 Stunden zurücklegen.

Fall 8, ein 30 Jahre alter Weber, muss bei seinem Geschäft durchschnittlich 12 Stunden am Tag mit beiden Füssen den Webstuhl treten. Er gab bei der Nachuntersuchung selbst an, dass er bei der Arbeit keinen Unterschied zwischen beiden Füssen bemerke.

Zum Schlusse möchte ich die Ergebnisse dahin zusammenfassen, dass die Resectio tibio-calcanea zu den typischen Fuss-

resektions-Methoden gerechnet zu werden verdient, nicht allein, weil sie relativ häufig angewendet werden kann, sondern auch, weil sie betreffs der Erhaltung der Form und Funktionsfähigkeit des Fusses ausserordentlich gute Erfolge giebt.